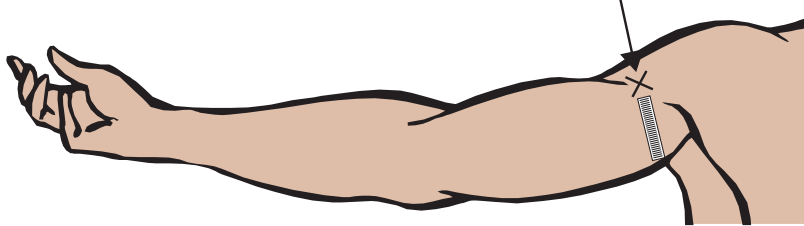
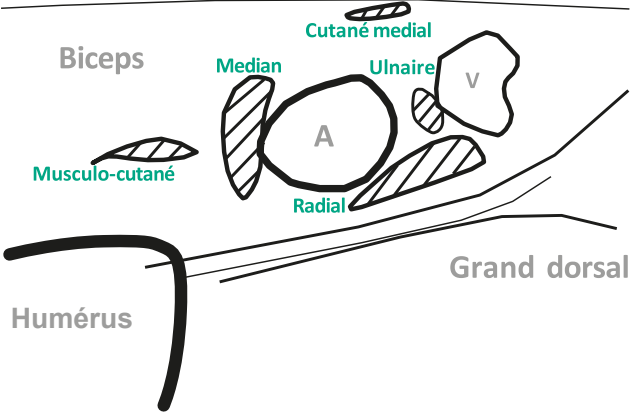
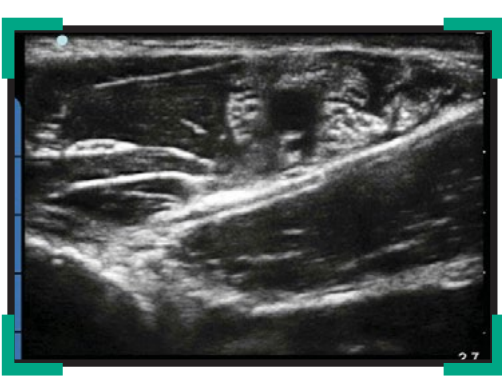

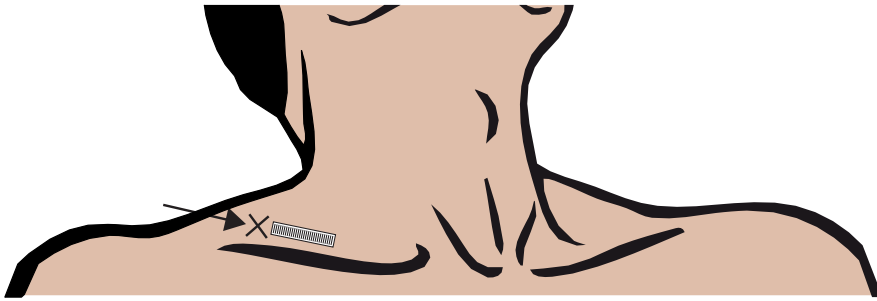
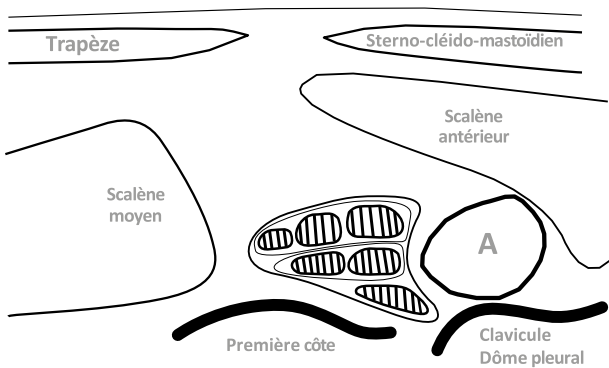
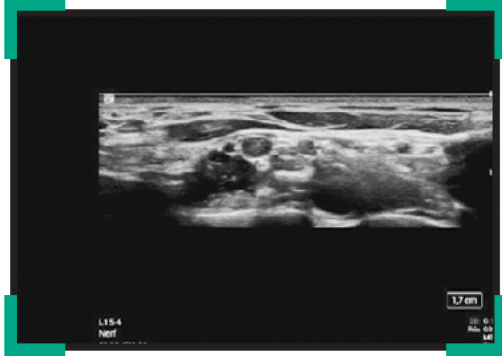Principaux blocs nerveux échoguidés

Membre supérieur

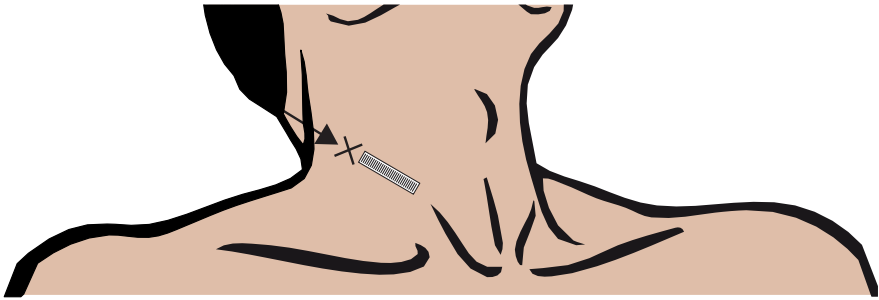
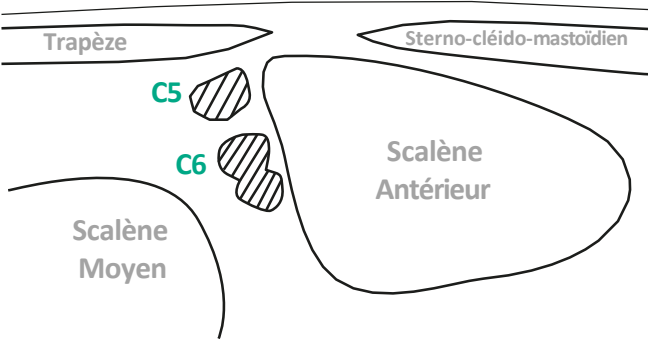
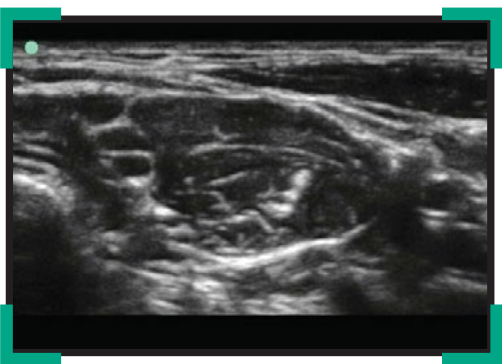BLOC AXILLAIRE (NIVEAU DÉBUTANT)



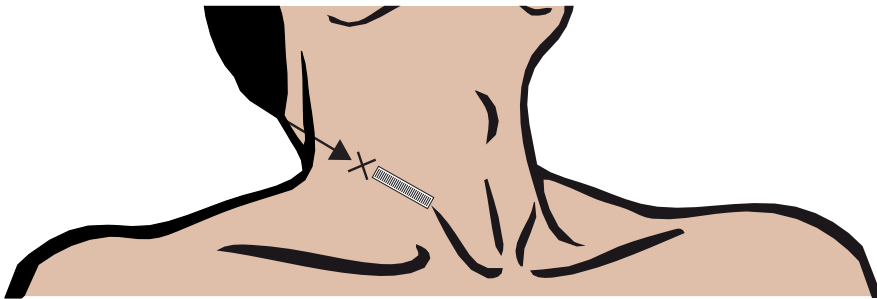
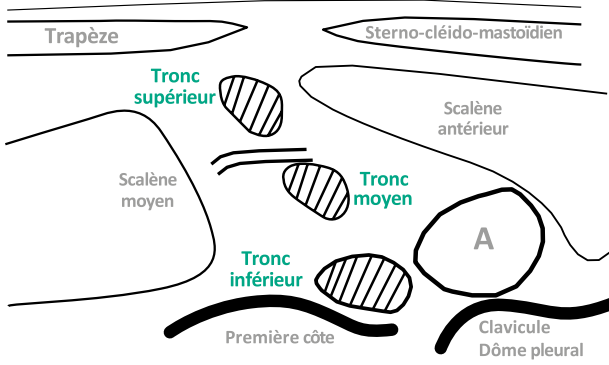
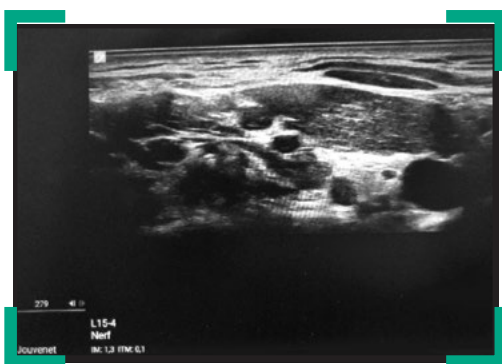APPROCHE CLASSIQUE # 1 DU BLOC SUPRA CLAVICULAIRE (NIVEAU AVANCÉ)



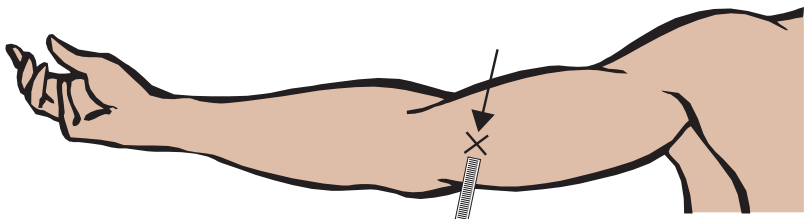
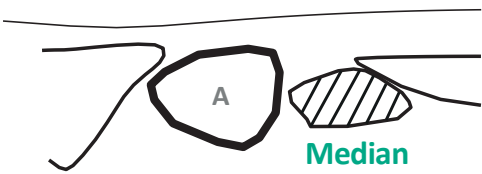
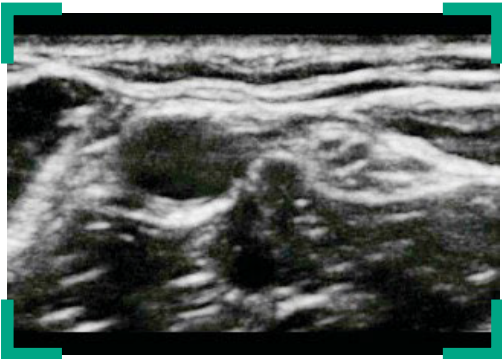BLOC INTERSCALÉNIQUE (NIVEAU INTERMÉDIAIRE)



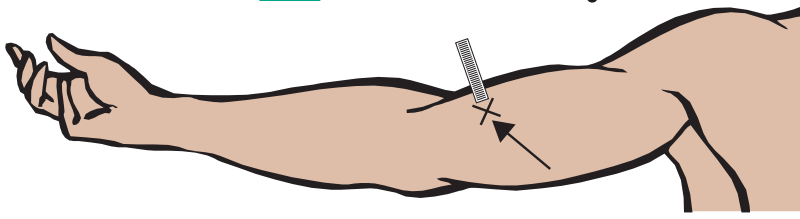
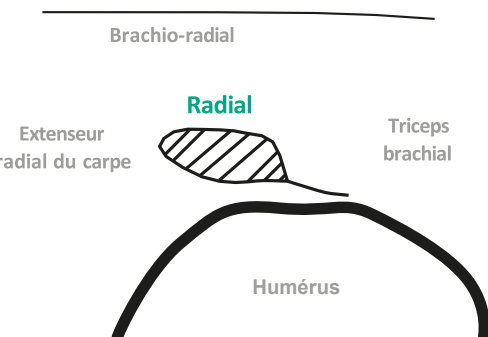
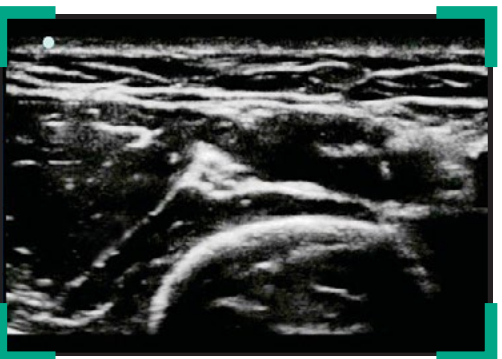
APPROCHE TRONCULAIRE DU BLOC SUPRA CLAVICULAIRE DIT DU « BIS BAS » # 2 (NIVEAU AVANCÉ)



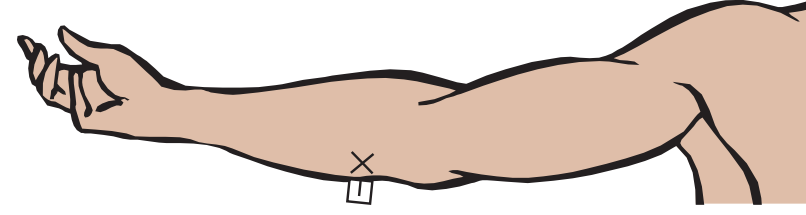
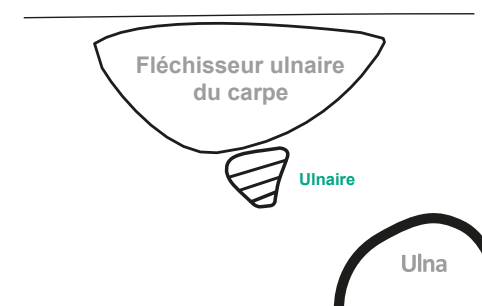
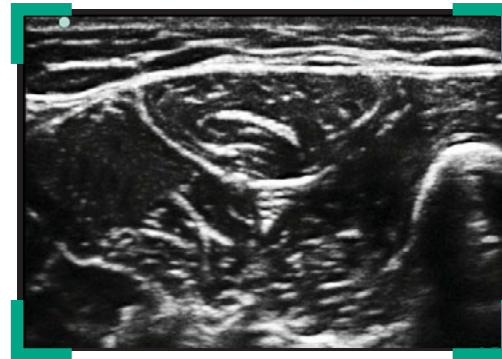NERF MÉDIAN AU COUDE (NIVEAU DÉBUTANT)



NERF RADIAL AU COUDE (NIVEAU DÉBUTANT)



NERF ULNAIRE AU COUDE (NIVEAU DÉBUTANT)



Programme soutenu par :



APPROUVÉ PAR
L'ESRA



Légendes

× Point de ponction

→ Orientation de l'aiguille

▮ Sonde échographique

▨ Nerf

Le présent document, son contenu, et notamment les données institutionnelles, les informations, les marques et les logos qui y sont mentionnés sont la propriété exclusive de ADRALE. Toute représentation et/ou reproduction, partielle ou totale, de ce document et de son contenu, sans l'accord exprès et préalable du Dr Xavier Raingeval, est strictement interdite et constitue une infraction aux droits de propriété intellectuelle du Dr Xavier Raingeval. Document réservé aux professionnels de santé.